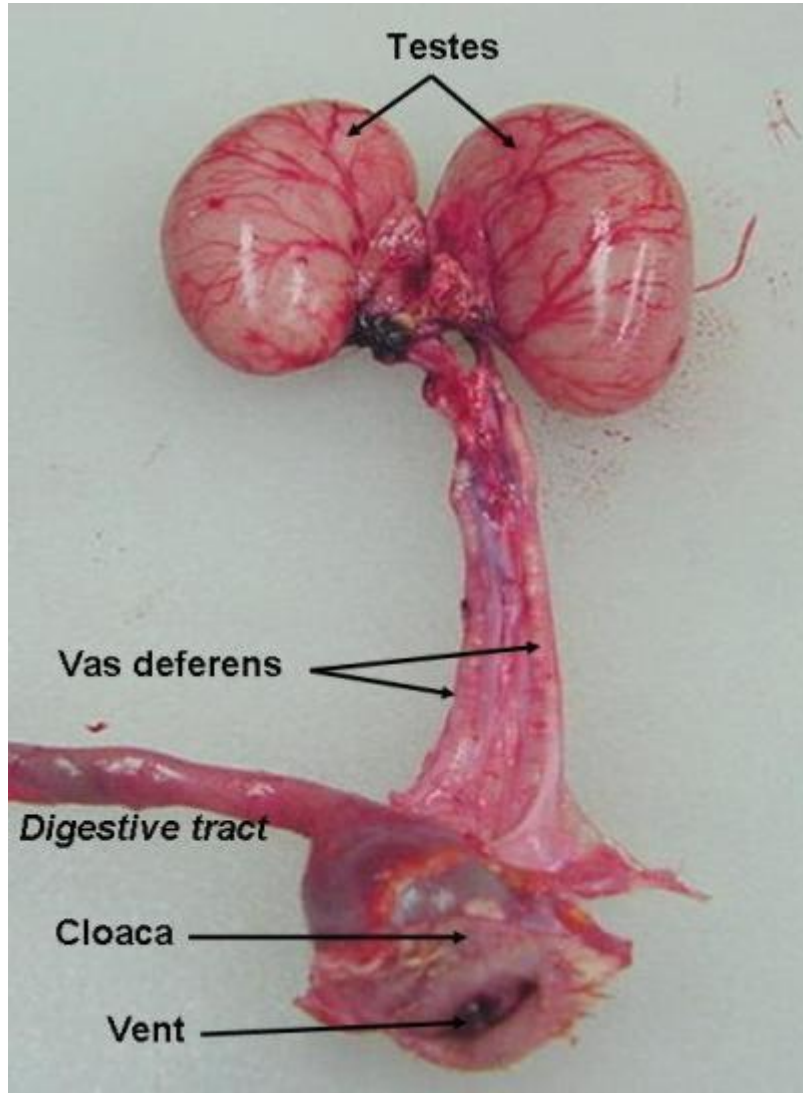


## النمو الجنيني للدجاج Embryo Growth of Chick

### - الغدد التناسلية Gonads

#### • الخصية Testis :

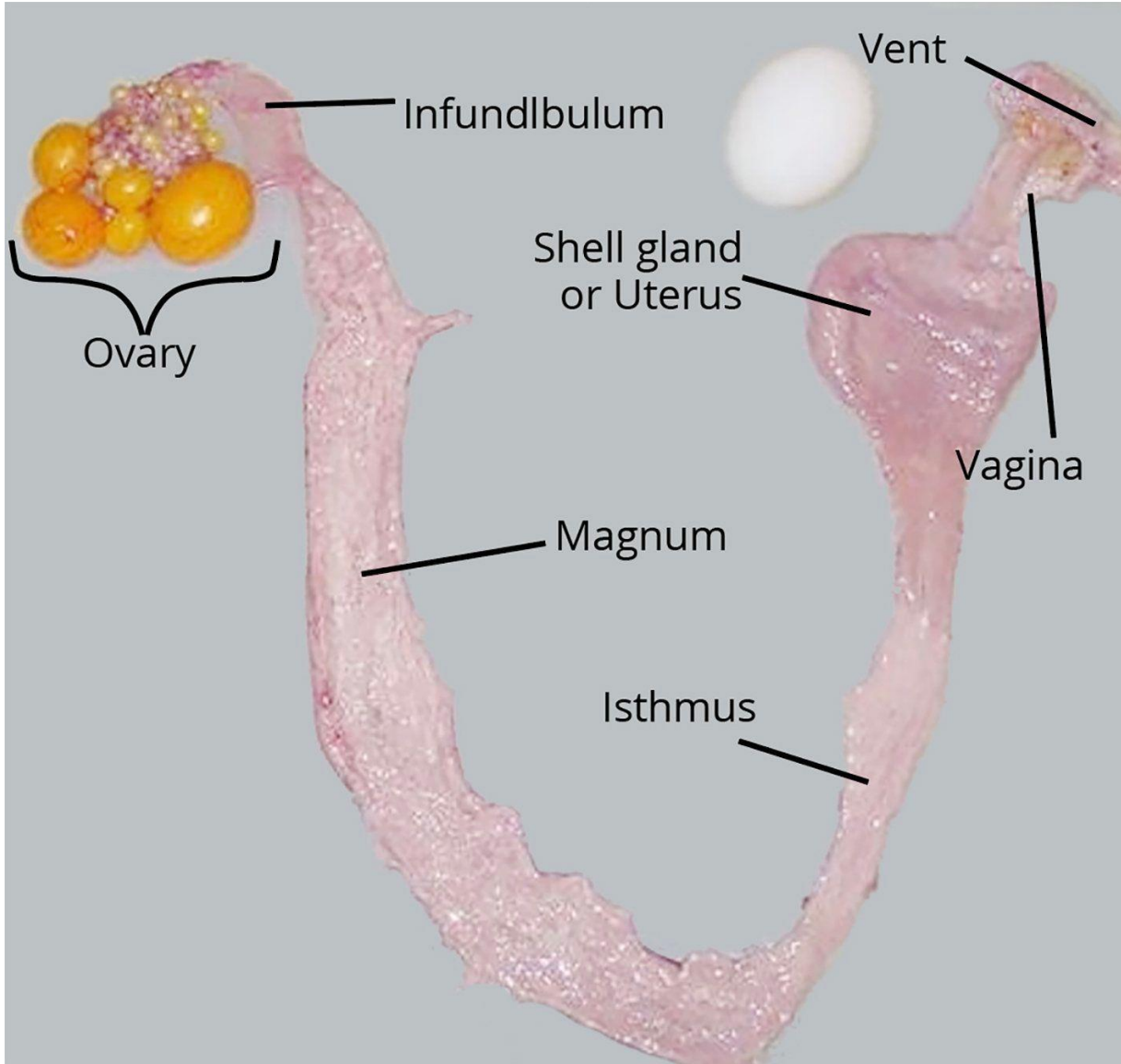
تحاط خصية ذكر الدجاج بغلاف من نسيج رابط كثيف هو الغلاف الأبيض **Tunica albuginea** وتحتوي على الكثير من النبيبات المنوية **Seminiferous Tubules** . نلاحظ ان جدار النبيبات يتكون من عدة طبقات من الخلايا تمثل مراحل تكوين النطف . تقع خلايا المراحل الأولية عند محيط النبيب وتتدرج باتجاه تجويفه الوسطي . فالخلايا المسماة سليفات النطف **Spermatogonia** هي اقرب الخلايا لمحيط النبيب وذات حجم متوسط بالنسبة لبقية الخلايا الأخرى . نواة الخلية منتفخة وذات كروماتين خيطي دقيق . يلي سليفات النطف في الموقع الخلايا النطفية الأولية **Primary Spermatocyte** وهي أكبر الخلايا حجماً ضمن النبيب وان نواها ذات كروماتين محدود واضح غالباً ما يكون بشكل كروموسومات في طور انقسام يقود أخيراً لتكوين الخلايا النطفية الثانوية **secondary spermatocytes** التي تلي الخلايا النطفية الأولية بالموقع وتكون اصغر منها حجماً . يلي هذه الخلايا ارومات النطف **Spermatides** حيث تكون هذه الخلايا اصغر حجماً من الخلايا النطفية الثانوية وذات نوى غامضة الكروماتين . تتحول هذه الخلايا الى النطف **Sperms** والتي تكون رؤوسها الطويلة منحنية وملتصقة على خلايا سرتولي اما اذناها فتكون حره في تجويف النبيب المنوي . القطعة الوسطية **middle piece** للنطف الواحدة تكون مستطيلة وتندمج مع الذنب **Tail** . يوجد نسيج بيني **Interstitial Tissue** قليل بين النبيبات المنوية.



### • Ovary المبيض :

في مبيض الدجاجة نلاحظ الخلايا البيضية **Oocyte** في مراحل مختلفه في نموها وتكون مطمورة ضمن النسيج العام للمبيض وفي مراحل أولية ووسطية من نموها . فالصغيرة منها تقع في الداخل وتمثل المراحل الأولية في تكوين البيوض . تحتوي على نواة كبيرة وتكون محاطة بخلايا مكعبية الشكل هي الخلايا الحوصليه **Follicle cells** . عندما تتقدم هذه الخلايا بالنمو يتجمع المح بالسائتوبلازم تدريجياً فتتخذ النواة موقعاً غير مركزي وتصبح الحوصلة المبيضية ذات موقع اقرب الى سطح المبيض. يلاحظ أن أكبر الخلايا البيضية تكون بارزه عن سطح المبيض ومتعلقه به بواسطة ساق متضيق هو ساق الحويصله **Follicle stalk** تحاط الخلية البيضية بالغشاء المحي **Vitelline membrane** الذي يكون مخططاً عرضياً لذا تدعى هذه المنطقة

بالمنطقة الشعاعية **Zona Radiata** . يحاط الغشاء المحي او المنطقة الشعاعية بطبقة الخلايا الحويصلية التي تأخذ بالتسطح كلما كبرت الخلية البيضية بالحجم ثم تحاط الخلايا الحوصلية بغلاف من نسيج رابط ليفي متماسك هو **غلاف الحوصله** **Theca Follicle** . يحتوي النسيج الأساسي على اوعية دموية واعصاب.



• البيضة عند الوضع :

عند فتح بيضه طريه في وعاء عميق بحجم مناسب في محلول محلي طبيعي Normal saline (0.8% NaCl) وذلك بكسر القشره الكلسية نلاحظ جسم كروي اصفر اللون هو الخلية الحقيقية والمسمى بصفار البيض او المح **yolk** . عند فحص

